# 靜脈尿路攝影術

*陳和昌　謝明村　張峯鳴

## 緒　論

某些對比劑(contrast medium)經由靜脈注入人體後，可經腎臟腎絲球體(glomerulus)的濾過作用(filtration)而進入腎小管(renal tubule)。在腎小管中對比劑不會被重新吸收。最後對比劑會尿液排出體外。對比劑對X光呈放射線不透明性(radiopacity)。所以當對比劑流過腎臟—輸尿管—膀胱—尿道時，在X光下即可看到這整個尿路系統在大體解剖(gross anatomy)上是否有何不正常的地方。而且對比劑在尿路的顯影亦有賴於腎臟的某些功能，所以由靜脈尿路圖(intravenous urogram)亦可了解腎臟的一些功能。

臨床上，靜脈尿路攝影術是了解尿路系統在大體解剖上是否有異常最重要的一個方法。

以下就作靜脈尿路攝影術時(1)所用的對比劑、(2)病人事前的準備、(3)技術、與(4)影像的判讀，分別加以說明。

## 對比劑

靜脈尿路對比劑都是一些有機碘化物，這些物質的放射線不透明主要是因爲其碘的成分。目前常用的靜脈尿路顯影劑有十幾種之多。在化學構造上可以分成兩大類：鈉鹽類與meglumine類。對於必須限制鈉攝取的病人，最好不要用含有鈉鹽的對比劑。這些對比劑中的碘通常會隨著整個分子一起排除到體外。腎臟排除對比劑的功能正常時，這些對比劑多由腎臟排除。通常由靜脈打入對比劑後10分鐘，大約有12%已經由腎小球過濾過來；而在24小時以後，大約有94～100%已經由腎小球過濾。

當腎臟排除顯影劑的功能不好時，則會轉由肝臟排除。用透析(dialysis)的方法亦可排除對比劑。

對比劑打入人體以後，有時會各種不良的反應，其發生率約爲5％，但嚴重者不多。據估計每做4萬次的靜脈尿路圖攝影，有一次引起死亡的記錄。嚴重的反應大都在靜脈注射對比劑後30分鐘內發生。在下面各種病人應特別注意會有發生反應的機會：有過敏體質者(atopic diathesis)、迷走神精過敏者(vagal hypersensitivity)、嬰兒、老年人、心臟不健全者。在有腎功能不全、嚴重糖尿病、骨髓瘤的病人，如果有脫水現象，常在靜脈尿路圖後有腎功能變得更壞的情況。

在把定量的對比劑打入靜脈以前，先以少量做一下試驗，大部份的專家認爲對評估是否會有不良反應發生上是沒有什麼意義的。

有過敏體質的病人，有人主張用prednisone與／或antihistamine來預防打對比劑發生不良反應。prednisone每天30～50 mg要吃3天。Benadry(30 mg／Amp) in push予30分鐘以前。

有迷走神經過敏的病人，在打對比劑以前可以靜脈打0.5 mg的atropine。

過份焦慮的病人可以事前給一點鎮定劑。

比較過敏的病人，對比劑在打入靜脈以前，最好先置於溫水中到體溫的溫度。

對比劑的用量大約是每公斤體重300 mg的碘，但CCr小於25 ml／min時，則應加倍。劑量再增加，因爲會造成滲透性利尿(osmotic diuresis)，所以並不會使尿路的顯影更清楚。如果用urografin 76%者，成年人大約是20 ml；但如CCr小於25 ml／min時，則應加倍成40 ml。對比劑打的速率應快，一般在1～2分鐘內打完；但有發生不良反應可能的病人，則應在5～10分鐘內打完。

病人一旦發生反應，首應注意病人心臟血管系統、吸呼系統，與神經系統的功能是否正常。然後再注意其它的問題。大多數較輕的反應都可自然回復。打藥的手有時會有局部對比劑的停滯，而有手痛的情況，此時只要把手舉高，使對比劑流出去即會解除痛的感覺。

## 病人的準備

因爲腸內的大便與氣體會遮住泌尿系統的影像，所以必須辦法排除腸內的大便與氣體。以下提供幾個方法

*中國醫藥學院北港附設醫院內科

以作參考：(1)在 2 天以前病人必須避免下面一些食物：豆類、沙拉、水果、麵包、蔬菜；亦應避免含有bismuth等有放射線不透性的藥物，(2)前一晚上大約 7 點鐘給瀉劑(castor oil 30 ml po)，服後大約 2 ～ 6 小時即會發生作用，(3)當天早上可再給坐劑(例如Dulcolax 1 #)，進一步清除腸中的大便與氣體、(4)作檢查的前一餐不要吃，(5)檢查前 2 ～ 3 天開始服用gascone 40～80 ㎎ tid-qid，通常在吃飯同時或飯後服用，(5)在打對比劑以前15～20 分鐘，皮下打vaso-pressin 10 個單位，(6)在檢查時如發現泌尿系的影像被胃腸內含物所遮，可以喝下汽水，使胃脹起來，以推開腸道，有時可以有助看清泌尿路。

在脫水的情況下，因腎小管吸收水份的能力比較強，所以泌尿路的影像比較清楚。所以病人在 2～3 小時以前即不要攝取流質的東西。但是在腎臟功能不好的病人，如此作不會使影像更清楚，而且脫水常會使腎功能變得更壞。糖尿病與骨髓瘤的病人，，脫水亦會使腎功能變壞，所以應特別小心。糖尿病與骨髓瘤的病人，如果合併有腎臟衰竭時，最好不要作靜脈尿路圖。

## 技　術

病人在安排好的時間來到放射線診斷科。醫師應事先大概告知整個檢查的過程，以減少病人的焦慮並可使病人在整個過程中與工作人員密切合作。

然後給病人建立起靜脈路(iv route)。這有兩個作用：(1)一方面使對比劑可以很容易打入病人體內，(2)另一方面當病人發生不良反應時，可以立刻有給藥的路徑。

病人仰臥在工作台上，工作人員準備好照像，電壓範圍應在 70～75 KVP之間。先使一張KUB。

對比劑在 1 ～ 2 分鐘內打入病人體內。很有可能發生不良反應的病人，對比劑應打慢一點，大約在 5 ～10 分鐘內打完。

如果懷疑有腎動脈狹窄，則應在對比劑打完後 1 、 2 與 3 分鐘分別各照一張照片。

除此之外，通常 1 分鐘照一張， 5 分鐘照一張。照完 5 分鐘那一張以後就要以壓迫帶加壓在下腹部，目的是暫時阻斷輸尿管，使得盞盂(plevis, calyx)可以充滿對比劑，如此可以更清楚地看清每一部分，對懷疑有腹主動脈瘤或加壓於下腹部可能會造成傷害的病人，就不應加壓。不能加壓的病人，可以用Trendenlenburg姿勢 (頭下脚上)。當目的在了解腎功能時，即不可加壓，亦不可用Trendenlenburg姿勢。然而很少有人用靜脈尿路圖來了解腎功能，因其誤差可能很大。

加壓後 5 分鐘照一張。然後把腹壓解除，解除後立刻再照一張全腹X光片(KUB)。必要時再照一張 3 0 分鐘的照片，然後叫病人去小便，小便後再照一張膀胱。

在整個過程中要對所有的片子都仔細地審視過，務求對每個部位都看得夠清楚。必要時可以加照其它的片子：(1)在泌尿系統中看到有特別的影像，而不知它在泌尿系統內或其上下時可以加照斜位(oblique view)，(2)如果泌尿系統被腸的影子蓋住時，可以用斷層攝影(tomography)，(3)對比劑排除較慢時，可能要作延遲攝影(delayed films)。

## 判　讀

在判讀上應注意下面數點：(1)對比劑出現的時間、濃度與充滿泌尿系統的情況，(2)泌尿系統被對比劑影像後，大體解剖上的異常，(3)不正常的影像，(4)KUB與IVU要相對照。

因爲對比劑是靠血流帶到泌尿系統。而在泌尿系統，對比劑是經由腎絲球體過濾(glomerular filtration)，然後腎小管(renal tubule)、盞(calyx)、盂(plevis)、輸尿管(ureter)、膀胱(bladder)。所以當對比劑通過的整個路徑有實質性(organic)或功能性(functional)阻塞時，都可能使得對比劑的出現遲緩。相反地，如果此路過份暢通，則顯影劑會快速地通過泌尿系統。臨床上通常是出現遲緩的情況。而通常發生遲緩的原因是：(1)腎動脈狹窄、(2)腎靜脈阻塞、(3)泌尿道阻塞、(4)急性腎小管壞死。

對比劑在泌尿系統某一個地方的濃度，則受下面因素的影響：(1)有多少的對比劑流入此區域、(2)有多少對比劑流出此區域、(3)腎臟濃縮水的能力(concentration power)。

在泌尿道有阻塞時，腎臟對比劑的出現比較慢，而且濃度增加；這可能是對比劑比較不易流入腎臟，而且更不容易流出腎臟所致 (如公路發生阻塞而造成車輛的流通不暢)。在腎動脈狹窄時，腎臟對比劑的出現比較慢，這是因爲對比劑較不易流入腎臟所致；又腎臟對比劑的濃度增加，這可能是血流速度比較慢以致有較多的水份被吸收。在急性腎小管壞死的情況下，濃度增加，這可能是對比劑流出的速度較慢所致；對比劑出現較慢，這可能是對比劑流入受阻所致。在腎實質所引起的腎衰竭病人，出現比較慢，這可能是腎實質發生病變，構造扭曲，血流通過受阻所致；而且比較淡，這可能是濃縮水的能力不足所致。在尿崩症(diabetes insipidus)的病人亦若是。

如果對比劑跑與泌尿系統以外，這表示此管道有破裂。

對比劑把泌尿系統顯影以後，我們可以看出在大體解剖上有什麼異常的地方。由此異常可以進一步推知在顯微解剖上可能有什麼問題。有時甚可作病因的參考。一個正常的泌尿系統大概如圖 1 所示。

腎臟主要是由第 1 分鐘與第 5 分鐘兩張照片來了解。左腎通常比右腎高一點，上端大概相當於$T_{12}$或$L_1$之高度，而下端大概在 3 個脊椎下面。腎臟的長軸與腰大

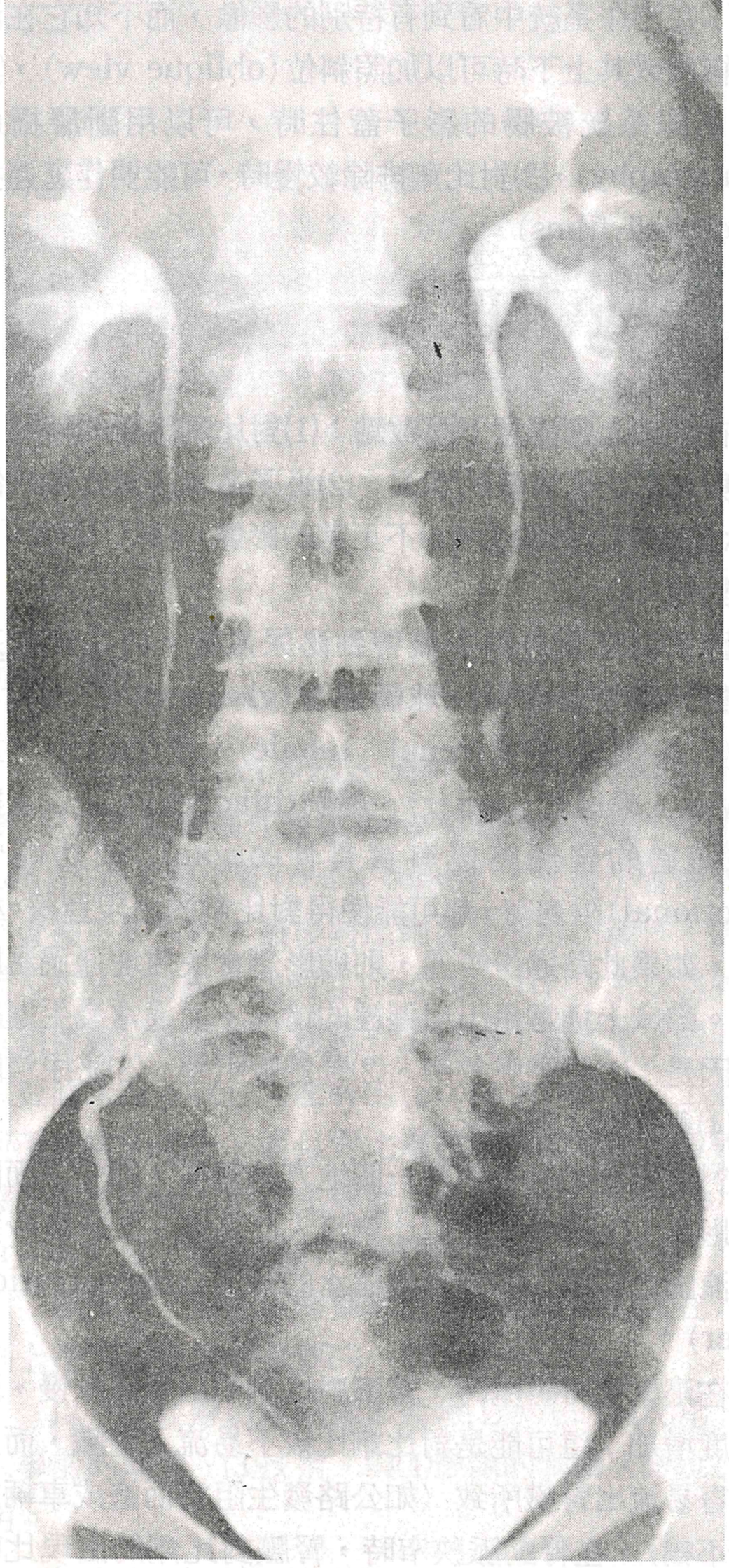

圖 1　正常全腹長 15 分鐘之靜脈尿路圖。

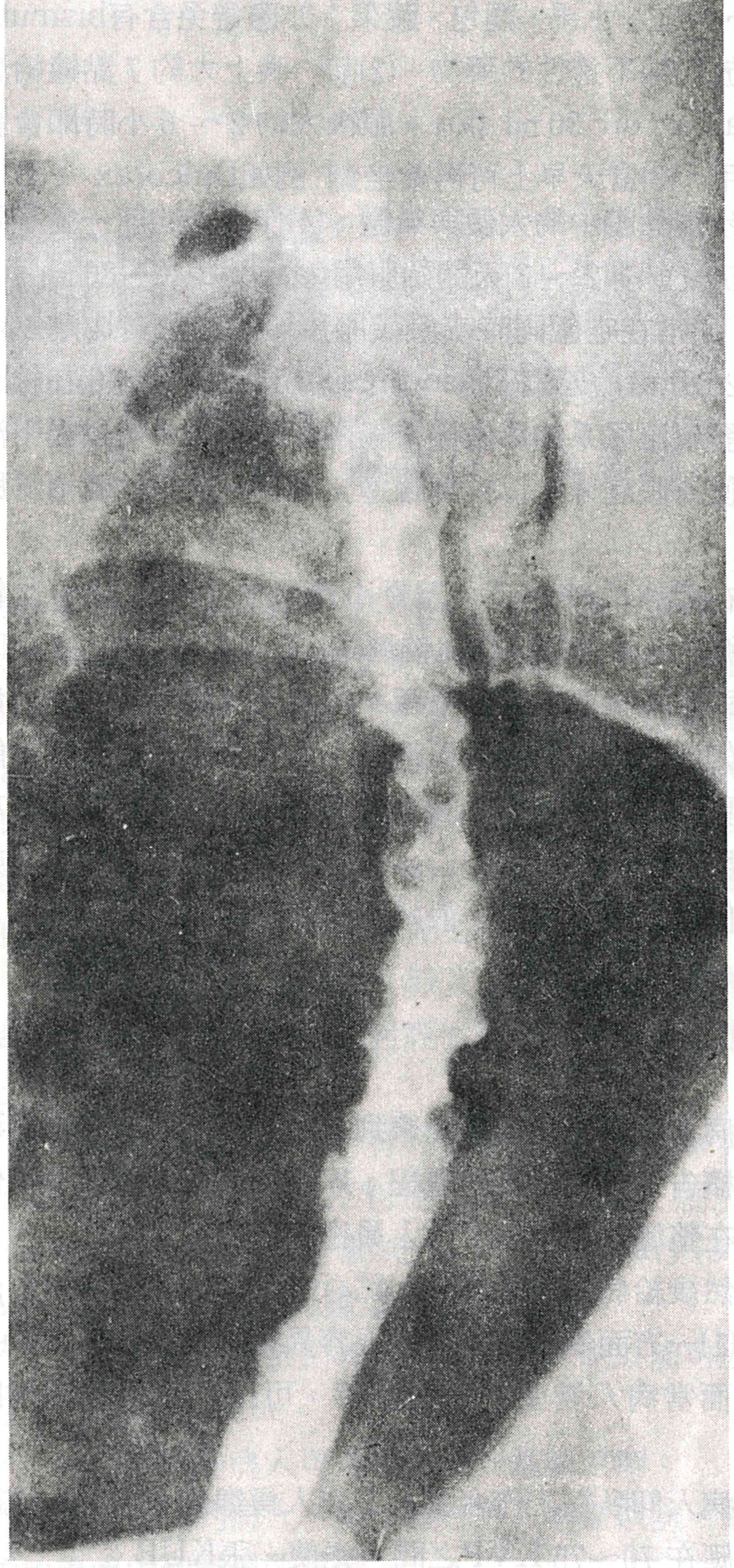

圖 2　pyeloureteritis cystica

肌(psoas muscle)的外緣平行。成人的腎臟約有 10～16 cm長，兩個腎臟的長短可以相差約 1.5 cm。腎實質的厚度大約是 1.5～2.0 cm，但在兩極可能會多1cm出來，其厚度是均一與對稱的。腎臟的外緣可能有小的凹入處(minor indentations)，正常的凹入處應在腎盞之間。凹入處如果太深或位置不對，則應考慮是瘢痕(scars)。在左腎的外緣可能有一突出(bulge)，這可能是脾臟所引起的(splenic hump)，這可能是正常的情況。在腎錐如發現有許多直徑小於 3 mm的小點時(a collection of dots)，要想到是腎髓海綿腎(medullary sponge kidney)。腎外緣看不清楚時，要考慮是否血流無法暢流至此？此外應注意看看是否有腫塊(tumors)、包束(cysts)與鈣化點。腫塊與包束有時並不顯明可見，當有下面情況時應小心解釋是否有其存在：(1)外緣突出(bulges)、(2)腎盞異位(displacement of calyces)、(3)腎臟變大(increase in size)。

加壓後之攝影圖觀察盞盂最清楚。盞盂部份的位置、大小、形狀如圖1.所示。盞盂常平均分佈而且對稱。每一盞的形狀如酒杯型(cupped)；如果變成棍棒狀(clubbing)則可能是擴張(dilatation)或錐有壞死。

壓力減除後那一張與 30 分鐘那一張可看輸尿管。通常因其蠕動(peristalsis)，所以除非加壓使其擴張，一般不會整條同時充滿對比劑。最寬的地方其直徑不應大於 7 mm。在有阻塞時，膀胱輸尿管逆流(vesicoureteric reflux)時，輸尿管會擴張。在懷孕的後半段與服用避孕藥時有時亦會擴張。又輸尿管管壁因任何原因而使得它的收縮力變弱時都可能引起擴張，例如有尿崩症的病人常有此現象。另外有一種情況叫做腎盂囊生輸尿管炎(pyeloureteritis cystica圖 2)，其原因不明但很可能與感染有關。

泌尿道有阻塞常可見：(1)泌尿道擴張。(2)對比劑出現比較慢。(3)對比劑在腎實質濃度加重。(4)腎實質變小。

要看膀胱，主要是看３０分鐘那一張與小便後那一張。膀胱的外緣一般是平滑的。上端有凹，這可能是子宮(uterus)或乙字結腸(sigmoid colon)所引起的。下端亦可能有凹，這可能是骨盆底的肌肉所引起的。但是明顯的凹要懷疑有外物的壓迫。小便以後膀胱內應很少有對比劑，通常只在黏膜折(mucosal folds)間有少許的對比劑存在。

在診斷上有困難時，可以進一步用其它影像醫學的方法來帮助：逆行式尿路攝影(retrograde urography)、經皮順行性腎盂攝影(percutaneous antegrade urography)、排尿膀胱攝影(micturating cystography)、尿道攝影(urethrography)、腎血管攝影(renal vasography)、放射線同位素法(radioisotope study)、超音波法(ultrasound)。與電腦斷層攝影(computed tomography)。例如在泌尿道很難顯影而且懷疑有尿路阻塞時可用逆行式尿路攝影或經皮順行式腎盂攝影；但最近因雙劑量對比劑的應用，已不太需要這種攝影術，如果需要的話，通常是用經皮順行式腎盂攝影，這種方法亦可同時做引流。懷疑有膀胱出入口與縮收功能的問題時可用排尿膀胱攝影。尿道有問題時，用尿道攝影。在了解腎血管的問題、腫塊，與腫塊散開的情況時可以用腎血管攝影。在診斷水腎(hydronephrosis)、多囊腎(polycystic kidney)，與分辨腫瘤與囊腫上超音波很有效。電腦斷層攝影比超音波可以得到更清楚的影像，但是它有游離性放射線，費用昂貴，可能需要靜脈注射對比劑，並不是一般的醫院都可設備，所以通常在超音波診斷上有困難時才用；一般認爲在看腹膜後區域(retroperitoneum)時，電腦斷層攝影是最好的影像醫學法。放射線同位素法在分別眞假腫瘤(true tumor vs pseudotumor)、動脈阻塞、腎無發育 (renal agenesis)時最好。當其他影像醫學法認爲是單一囊腫(single cyst)時，可做囊穿刺(renal cyst puncture)，抽出液體，然後打入對比劑照像。

以前認爲腎衰竭時最好不要做靜脈尿路圖，但是目前認爲在必要時還是可以做，在這時對比劑要用雙倍，要做延遲攝影與斷層照像。有人認爲當血清中的creatinine大於 4 mg／100 ml時，除非沒有其他方法可用最好不要做靜脈尿路圖。又當糖尿病或骨髓瘤合併有腎衰竭時，亦不要做靜脈尿路圖。

APPROVED BY U.S. FDA

Cordarone®

amiodarone hydrochloride

Broad-spectrum antiarrhythmic
effective in ventricular, atrial
and junctional tachyarrhythmias
Success in refractory, post-infarction
ventricular tachycardia

sanofi TAIWAN

法國賽諾菲有限公司台灣分公司
台北市敦化南路581號9樓
(國泰銀星大廈)
電話：702-1471